

Radioterapi dengan Perlindungan Penglihatan pada Basal Cell Carcinoma Kelopak Mata

by Rhandyka Rafli

Submission date: 17-Sep-2022 09:12AM (UTC+0700)

Submission ID: 1901771240

File name: Radioterapi_dengan_Perlindungan_Penglihatan.pdf (508.37K)

Word count: 2059

Character count: 11957

Radioterapi dengan Perlindungan Penglihatan pada *Basal Cell Carcinoma* Kelopak Mata

Rafli,R¹, Hanum, FH²

¹ Bagian Radiologi/ Fakultas Kedokteran Universitas Baiturrahmah, Padang, Indonesia

² Bagian Radiologi/ Fakultas Kedokteran Universitas Andalas, Padang, Indonesia

E-mail : rhandykarafli@fk.unbrah.ac.id

Abstrak

Pendahuluan: Karsinoma sel basal merupakan kanker kulit yang sering terjadi pada wajah. Lesi pada kelopak mata merupakan daerah dengan resiko tinggi kekambuhan dan memiliki keterbatasan margin eksisi untuk mempertahankan fungsi kelopak mata. **Laporan kasus:** Laporan kasus ini menggambarkan penatalaksanaan yang dilakukan pada wanita 66 tahun yang ingin mempertahankan fungsi kelopak mata dan penglihatan. Operasi dilakukan dengan *Mohs Micrografik* yang dilanjutkan dengan radiasi adjuvan lokal dosis 50Gy dengan memperhatikan dosis *constraint* terhadap lensa dan retina. Pengawasan efek samping dilakukan selama radioterapi dan follow up efek samping kronis. **Kesimpulan:** Pasien dapat mempertahankan sebagian fungsi kelopak mata dan tidak mengalami gangguan penglihatan. Efek samping yang sering terjadi adalah *dry eye syndrom* yang memerlukan terapi air mata buatan.

Katakunci: KSB, Radioterapi, kelopak mata

Abstract

Introduction: Basal cell carcinoma is a skin cancer that often occurs on the face. Eyelid lesions are areas of high risk of recurrence and have limited excision margins to maintain eyelid function. **Case report:** This case report describes the management of a 66-year-old woman who wanted to maintain eyelid function and vision. The operation was performed with Mohs Micrographs followed by local adjuvant radiation at a dose of 50Gy with respect to the dose constraint to the lens and retina. Monitoring of side effects was carried out during radiotherapy and follow-up for chronic side effects. **Conclusion:** Patients can maintain some eyelid function and have no visual disturbances. The side effect that often occurs is dry eye syndrome which requires artificial tear therapy.

Keywords: BCC, radiotherapy, eyelid

I. PENDAHULUAN

Karsinoma sel basal (KSB) merupakan kanker yang cukup banyak terjadi di dunia. KSB memiliki etiologi multivaktorial terutama paparan UV, kebiasaan merokok dan penuaan. 80% dari basal sel karsinoma terjadi pada daerah kepala dan leher dan 20% muncul pada kelopak mata.¹

Pengobatan untuk KSB kelopak mata adalah operasi dengan pemeriksaan *frozen section* untuk kontrol margin.² KSB biasanya tidak fatal namun apabila dibiarkan akan mengganggu fungsi dan kosmetik sampai hancurnya kelopak mata. Diagnosis awal dan operasi yang segera dapat memberikan hasil yang lebih baik baik dalam fungsi maupun kosmetik. Metastasis jarang terjadi pada KSB namun penyakit ini memiliki kekambuhan yang cukup tinggi.³

Radioterapi adjuvant postoperatif umumnya digunakan pada keganasan kepala leher dan kanker kulit untuk meningkatkan kontrol lokoregional. Namun pada kanker kelopak mata dan konjungtiva penggunaannya masih terbatas mengingat resiko kerusakan struktur organ mata.⁴

Laporan kasus ini difokuskan kepada pemilihan terapi untuk pencegahan kekambuhan lokoregional serta upaya dalam meminimalisir efek samping radiasi dan mempertahankan fungsi penglihatan serta kualitas hidup pasien.

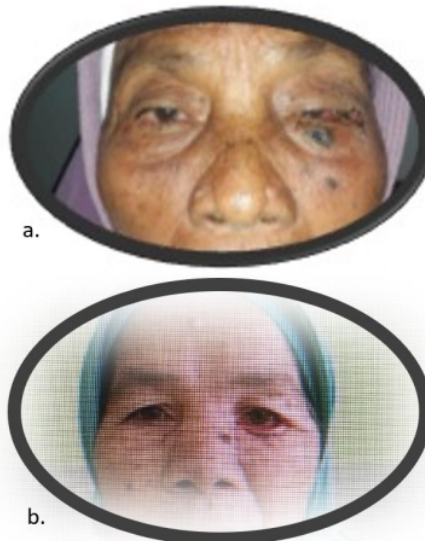II. LAPORAN KASUS

Seorang wanita, 66 tahun dengan riwayat pekerjaan petani datang ke poliklinik mata RSUP dr. M.Djamil dengan keluhan benjolan kehitaman di kelopak mata bawah yang pecah dan berdarah sejak 6 bulan yang lalu pada tahun 2020. Pasien kesulitan menutup mata kiri dengan sempurna. Pasien tidak memiliki penyakit penyulit lainnya seperti diabetes dan hipertensi.

Pemeriksaan fisik umum didapatkan pasien dalam keadaan baik dengan skala performance karnofsky 90. Tanda vital didapatkan dalam rentang normal. Tidak ditemukan pembesaran kelenjar getah bening pre dan post auricula maupun kelenjar getah bening leher lainnya.

Pada pemeriksaan oftalmologi tidak terdapat gangguan penglihatan pada kedua mata, visual acuity mata kanan dan kiri 6/6. Luka di kelopak mata kiri bawah seperti tukak dengan ukuran 2x1 cm. Batas superior berada 5 mm dibawah pinggir kelopak mata, batas medial tukak berada pada 1 cm dibawah kantung medial OS. Tukak memiliki dasar kemerahan dan berair, serta pinggir yang kering. (gambar 1a). Pasien ditatalaksana sebagai kanker kulit kelopak mata stadium 2 (T2N0M0).

Pasien dilakukan eksisi tumor dan dilakukan pemeriksaan histopatologi dengan hasil Nodular basal sel karsinoma, pinggir VC bersih dengan jarak dekat dari batas sayatan.



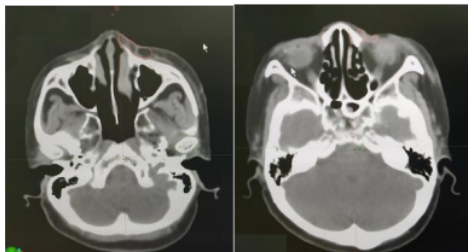
GAMBAR 1. (A) STATUS LOKALIS KELOPAK MATA INFERIOR KIRI SEBELUM PENGOBATAN. (B) STATUS LOKALIS KELOPAK MATA INFERIOR KIRI 1 TAHUN SETELAH OPERASI DAN RADIOTERAPI ADJUVAN.

Pasien dijadwalkan untuk mendapatkan radioterapi adjuvan 3 minggu pasca eksisi kanker. CT simulasi kepala dilakukan dengan ketebalan potongan 3mm, menggunakan fiksasi *theroplastik mask* dan dilengkapi dengan timbal pelindung lensa mata (Gambar 2).

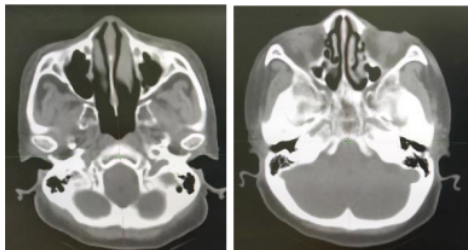


GAMBAR 2. FIKSASI KEPALA THERMOPLASTIK DENGAN PELINDUNG LENA TIMBAL.

Delineasi target radiasi dilakukan pada *treatment planning system* ECLIPS dengan melibatkan *tumor bed* dan *margin scar op* sejauh 2 cm (Gambar 3a). Radiasi diberikan menggunakan elektron 6 eMV dengan dosis 50 Gy dalam 25 fraksi dengan menjaga dosis pada lensa mata dibawah 8Gy (Gambar 5).

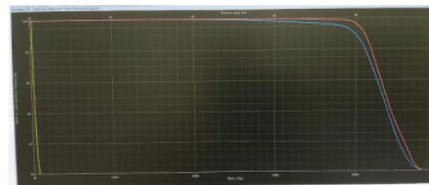
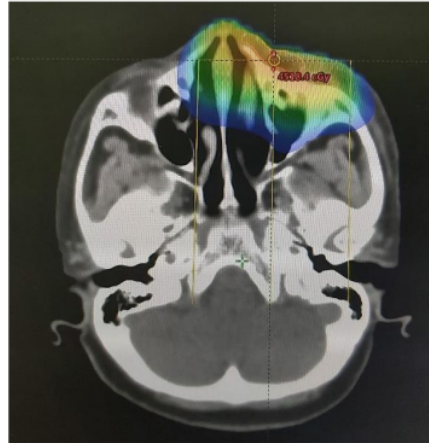


GAMBAR 3. DELINEASI PERSIAPAN RADIOTERAPI PADA TUMOR BED



GAMBAR 4. CT EVALUASI 1 TAHUN SETELAH RADIASI, TIDAK DITEMUKAN MASA TUMOR.

Email : heme@unbrah.ac.id



GAMBAR 5. PLANNING RADIASI ELECTRON 6 EMV.

Setelah mendapatkan dosis radiasi sebesar 50Gy pasien mengalami efek samping akut berupa konjungtivitis dan dermatitis radiasi grade 1 di tumor bed.

Follow up dilakukan pada 2 minggu pasca radiasi, 3 bulan, 6 bulan dan 1 tahun setelah radiasi. Tidak ditemukan adanya massa pada tumor bed dan tidak ada pembesaran kelenjar getih bening leher (gambar 4). Visus tidak mengalami perubahan dibandingkan sebelum terapi. Konjungtiva terekspos sebagian dan ditemukan adanya pingecuela di medial mata kiri.

III. DISKUSI

Nodular KSB merupakan 60-80% dari keganasan kulit di area kepala. Secara klinis gejala bisa berupa benjolan, nodul eksofitik seperti mutiara dengan teleangiektasis pada permukaan dan sekitarnya. Nodular KSB bisa berlanjut menjadi ulkus atau pola kistik. Nodul endofitik bisa muncul seperti plak yang meninggi.⁵ Lesi yang berdarah bisa menyerupai hemangioma ataupun melanoma

terutama jika berwarna kegelapan. Lesi dengan ukuran besar dan nekrosis sentral disebut dengan ulkus roden. Tampilan histologi memperlihatkan infiltrasi seperti sarang dari sel basal.⁶

KSB tidak memiliki staging formal. Sebelum *American Joint Committee on Cancer* (AJCC) edisi ke tujuh, KSB digabungkan dengan kelompok kanker kulit non melanoma. AJCC edisi ke tujuh juga mengeluarkan KSB dari sistem untuk karsinoma sel skuamos.⁷ NCCN mengelompokkan KSB menjadi kelompokkan resiko berdasarkan 3 area tubuh yaitu⁸ :

1. Area H (resiko tinggi) pada kepala leher yaitu tengah wajah, kelopak mata, alis, hidung, dagu, telinga dan sekitarnya serta kening. Pada area tubuh berupa tangan, kaki dan genitalia.
2. Area M (resiko sedang) pada kepala leher yaitu wajah, scalp dan rahang. Pada tubuh berupa permukaan pretibial.
3. Area L (resiko rendah) pada tubuh dan ekstermitas.

Pengobatan KSB diprioritaskan pada kontrol lokal karena rendahnya angka metastasis. *Mohs Micrographic Surgery* (MMS) merupakan pengobatan pilihan untuk KSB resiko tinggi dan KSB rekuren. NCCN merekomendasikan margin klinis minimal 4 mm untuk KSB resiko rendah. Eksisi bedah kurang efektif pada arean H karena margin yang lebih sempit, histologi yang lebih agresif dan peningkatan penyebaran subklinis.⁹

Radioterapi dapat menjadi terapi utama pada pasien dengan kontra indikasi operasi atau tumor yang inoperabel. Radioterapi menjadi adjuvan pada KSB resiko tinggi seperti area H, ukuran besar dan perineural invasi ekstensif.¹⁰ Timing pemberian radioterapi adjuvan harus memperhatikan luka operasi dan rekonstruksinya.

Pada dekade lampau pemakaian radioterapi untuk KSB kelopak mata terbatas pada brachyterapi plak karena kekhawatiran terhadap kerusakan mata dipicu radiasi.¹¹ Namun seiring dengan munculnya teknik canggih radioterapi dan kemampuan *Treatment planning system* dalam menghitung dosis target dan dosis organ at risk lebih akurat meningkatkan pemakaian radioterapi adjuvan pada KSB kelopak mata.⁴

Efek samping radiasi pada mata dapat berupa *dry eye syndrom*, katarak, *radiation retinopathy*, dan blok duktus nasolakrimal. Pencegahan efek samping ini dapat dilakukan dengan pemberian teknik yang canggih dan membatasi *constrain* dosis pada organ seperti lensa dan bola mata. Pemberian pelindung mata dari timbal atau tungsten juga membantu mengurangi efek samping tersebut.

Constraints terhadap mata ditetapkan dibawah dosis toleransi 5/5 yang didefinisikan sebagai 5% kemungkinan efek samping berat dalam 5 tahun. Lensa mata memiliki *constraint* 6-12 Gy dan retina sebesar 54 Gy. Pengawasan terhadap kornea, lensa dan bola mata dilakukan setiap minggu dalam jadwal radioterapi.^{12,13}

Pasien dengan *dry eye syndrom* ataupun dengan komplikasi kelopak mata yang tidak menutup baik perlu mendapatkan tetes mata buatan dan penjagaan dari debu. Follow up dilakukan untuk memantau efek samping kronis. Kejadian katarak sangat jarang terjadi namun perlu pemantauan bertahun tahun.¹⁴

IV. KESIMPULAN

Radioterapi adjuvan menjadi pilihan untuk mengurangi rekurensi pada KSB kelopak mata, baik pada daerah resiko tinggi atau keterbatasan margin operasi. Pemanfaatan teknik canggih dengan memperhatikan dosis *constraint* lensa dan retina dapat meminimalisir efek samping dan mempertahankan fungsi organ mata.

DAFTAR PUSTAKA

- [1]. Shi Y, Jia R, Fan X. Ocular basal cell carcinoma: A brief literature review of clinical diagnosis and treatment. *Onco Targets Ther* [Internet]. 2017 May 8 [cited 2022 Jan 7];10:2483–9. Available from: <https://pubmed.ncbi.nlm.nih.gov/28507440/>
- [2]. Yin VT, Merritt HA, Sniegowski M, Esmaeli B. Eyelid and ocular surface carcinoma: Diagnosis and management. *Clin Dermatol* [Internet]. 2015 Mar 1 [cited 2022 Jan 7];33(2):159–69. Available from: <https://pubmed.ncbi.nlm.nih.gov/25704936/>
- [3]. Furdova A, Kapitanova K, Kollarova A, Sekac J. Periocular basal cell carcinoma - Clinical perspectives [Internet]. Vol. 14, *Oncology Reviews*. Page Press Publications; 2020 [cited 2022 Jan 7]. p. 36–42. Available from: <http://www.ncbi.nlm.nih.gov/pubmed/32395200>
- [4]. Hsu A, Frank SJ, Ballo MT, Garden AS, Morrison WH, Rosenthal DI, et al. Postoperative adjuvant external-beam radiation therapy for cancers of the eyelid and conjunctiva. *Ophthal Plast Reconstr Surg*. 2008 Nov;24(6):444–9.
- [5]. Dourmishev L, Rusinova D, Botev I. Clinical variants, stages, and management of basal cell carcinoma. *Indian Dermatol Online J* [Internet]. 2013 [cited 2022 Jan 7];4(1):12. Available from: </pmc/articles/PMC3573444/>
- [6]. Smith H, Wernham A, Patel A. When to suspect a non-melanoma skin cancer. *BMJ* [Internet]. 2020 Mar 11 [cited 2022 Jan 7];368:m692. Available from: <https://pubmed.ncbi.nlm.nih.gov/32161002/>
- [7]. Casswell G, Cavanagh K, Ravi Kumar AS, Giddings C, McDowell L. Setting the stage: Contemporary staging of non-melanomatous skin cancer and implementation of the new American Joint Committee on cancer eighth edition staging manual. *Oral Oncol* [Internet]. 2019 Nov 1 [cited 2022 Jan 7];98:102–8. Available from: <https://pubmed.ncbi.nlm.nih.gov/31574414/>
- [8]. Bichakjian CK, Olencki T, Aasi SZ, Alam M, Andersen JS, Berg D, et al. Basal Cell Skin Cancer, Version 1.2016, NCCN Clinical Practice Guidelines in Oncology. *J Natl Compr Canc Netw* [Internet]. 2016 May 1 [cited 2022 Jan 7];14(5):574–97. Available from: <https://pubmed.ncbi.nlm.nih.gov/27160235/>
- [9]. Peris K, Fargnoli MC, Garbe C, Kaufmann R, Bastholt L, Seguin NB, et al. Diagnosis and treatment of basal cell carcinoma: European consensus-based interdisciplinary guidelines. *Eur J Cancer* [Internet]. 2019 Sep 1 [cited 2022 Jan 7];118:10–34. Available from: <https://pubmed.ncbi.nlm.nih.gov/31288208/>
- [10]. Kim DP, Kus KJB, Ruiz E. Basal Cell Carcinoma Review. *Hematol Oncol Clin North Am* [Internet]. 2019 Feb 1 [cited 2022 Jan 7];33(1):13–24. Available from: <https://pubmed.ncbi.nlm.nih.gov/30497670/>
- [11]. Frakulli R, Galuppi A, Cammelli S, Macchia G, Cima S, Gambacorta MA, et al. Brachytherapy in non melanoma skin cancer of eyelid: A systematic review [Internet]. Vol. 7, *Journal of Contemporary Brachytherapy*. *J Contemp Brachytherapy*; 2015 [cited 2022 Jan 7]. p. 497–502. Available from: <https://pubmed.ncbi.nlm.nih.gov/26816508/>
- [12]. Jeganathan VSE, Wirth A, MacManus MP. Ocular risks from orbital and periorbital radiation therapy: A critical review. Vol. 79, *International Journal of Radiation Oncology Biology Physics*. 2011. p. 650–9.
- [13]. Brodin NP, Tomé WA. Revisiting the dose constraints for head and neck OARs in the current era of IMRT. *Oral Oncol* [Internet]. 2018 Nov 1 [cited 2022 Jan 7];86:8–18. Available from: <https://pubmed.ncbi.nlm.nih.gov/30409324/>
- [14]. Astradsson A, Wiencke AK, Munck Af Rosenschold P, Engelholm SA, Ohlhues L, Roed H, et al. Visual outcome after fractionated stereotactic radiation therapy of benign anterior skull base tumors. *J Neurooncol*. 2014;118(1):101–8.
- [15]. RAFLI, Rhandyka., Anggraini D., Pitra DAH., et al. Radiotherapy Adverse Effects Management Training for Health Workers in Andalas University Hospital. *Jurnal Kreativitas Pengabdian Kepada Masyarakat (Pkm)*, [S.l.], v. 5(7):2043-51, doi:<https://doi.org/10.33024/jkpm.v5i7.6865>

Email : heme@unbrah.ac.id

Radioterapi dengan Perlindungan Penglihatan pada Basal Cell Carcinoma Kelopak Mata

ORIGINALITY REPORT

5%

SIMILARITY INDEX

3%

INTERNET SOURCES

2%

PUBLICATIONS

0%

STUDENT PAPERS

PRIMARY SOURCES

- | | | |
|---|---|----|
| 1 | he-wroteyou.xyz
Internet Source | 1% |
| 2 | Elsa Nadhia Amanda, Debie Anggraini, Dita Hasni, Sri Nani Jelmila. "GAMBARAN TINGKAT PENGETAHUAN TENTANG PENTINGNYA KONSUMSI SERAT UNTUK MENCEGAH KONSTIPASI PADA MASYARAKAT KELURAHAN RENGAS CONDONG KECAMATAN MUARA BULIAN /KABUPATEN BATANGHARI PROVINSI JAMBI", Jurnal Kedokteran dan Kesehatan : Publikasi Ilmiah Fakultas Kedokteran Universitas Sriwijaya, 2022
Publication | 1% |
| 3 | media.neliti.com
Internet Source | 1% |
| 4 | Rifkind Malik, Rhandyka Rafli, Salmi Salmi, Yasinta Allisya Noer. "Relationship of Sleep Quality and Oxidative Stress Level in Smartphone Users; Study in Faculty of Medicine Student, Universitas Baiturrahmah", | 1% |

Open Access Macedonian Journal of Medical Sciences, 2022

Publication

5	id.123dok.com Internet Source	1 %
6	www.scribd.com Internet Source	1 %
7	www.semanticscholar.org Internet Source	1 %
8	"A Practical Guide to Skin Cancer", Springer Science and Business Media LLC, 2018 Publication	<1 %

Exclude quotes Off

Exclude matches Off

Exclude bibliography On

Radioterapi dengan Perlindungan Penglihatan pada Basal Cell Carcinoma Kelopak Mata

GRADEMARK REPORT

FINAL GRADE

/0

GENERAL COMMENTS

Instructor

PAGE 1

PAGE 2

PAGE 3

PAGE 4

PAGE 5
