

## Fraktur Mandibula Dextra pada Pasien Kecelakaan Lalu Lintas

Nadia Purnama Dewi<sup>1</sup> Melya Susanti<sup>2</sup> Ade Teti Vani<sup>3</sup> Riki Nova<sup>4</sup> Wisda Widiastuti<sup>5</sup>

Universitas Baiturahmah<sup>1,2,3,4,5</sup>

Email: [nadiapurnamadewi@fk.unbrah.ac.id](mailto:nadiapurnamadewi@fk.unbrah.ac.id)<sup>1</sup>

### Abstrak

Fraktur merupakan kondisi terputusnya kontinuitas tulang bersifat total maupun parsial, yang terjadi akibat kondisi patologi dan trauma. Fraktur mandibula merupakan salah satu fraktur pada daerah wajah yang cukup sering terjadi. Benturan keras pada wajah dapat mengakibatkan terjadinya fraktur pada mandibula. Fraktur mandibula perlu sesegera mungkin ditangani. Tindakan yang diberikan berupa reduksi tertutup maupun terbuka. Penatalaksanaan yang tepat dapat mencegah adanya infeksi hingga komplikasi

**Kata Kunci:** Fraktur Mandibula, Reduksi, Trauma



This work is licensed under a [Creative Commons Attribution-NonCommercial 4.0 International License](https://creativecommons.org/licenses/by-nc/4.0/).

### PENDAHULUAN

Dalam kehidupan sehari-hari, berbagai aktivitas dilakukan oleh manusia. Aktivitas yang dilakukan manusia dapat terjadi dengan adanya bantuan dari tulang, tendon, ligamen, sendi dan otot, yang memungkinkan manusia untuk bergerak. Bila terdapat kelainan atau masalah yang menyebabkan gangguan fungsi pada bagian-bagian tersebut, aktivitas manusia pun akan ikut terganggu. Kasus yang banyak ditemui adalah fraktur atau patah tulang. Fraktur merupakan kondisi terputusnya kontinuitas tulang bersifat total maupun parsial, yang terjadi akibat kondisi patologi dan trauma. Fraktur dapat disebabkan oleh benturan pada tulang, resiko jatuh, dan juga dapat dipengaruhi oleh densitas massa tulang, serta kondisi patologi berupa tumor, kista, infeksi, dan beberapa kondisi lainnya. Fraktur bisa dialami oleh semua tingkat umur, yang memiliki resiko tinggi mengalami fraktur adalah orang lanjut usia, orang yang bekerja membutuhkan keseimbangan, masalah gerakan, orang dengan pekerjaan beresiko tinggi mengalami trauma.

Berdasarkan beratnya derajat fraktur, dibagi menjadi fraktur tertutup dan terbuka. Fraktur tertutup adalah fraktur dengan kondisi kulit utuh dan tulang tidak keluar melalui kulit. Fraktur terbuka adalah fraktur dengan adanya luka terbuka atau kerusakan pada kulit di dekat lokasi fraktur. Fraktur terbuka digradasi menjadi *Grade I* yaitu luka bersih kurang dari 1 cm panjangnya, *Grade II* yaitu luka lebih luas tanpa kerusakan jaringan lunak yang ekstensif, dan *Grade III* yaitu luka dengan kontaminasi dan mengalami kerusakan jaringan ekstensif, dan sangat kompleks. Fraktur terbuka membutuhkan penanganan sesegera mungkin, karena adanya kontak langsung dengan lingkungan luar, jaringan kulit yang rusak tidak dapat melindungi dari kontaminasi bakteri maupun kotoran sehingga dapat menyebabkan terjadinya infeksi.

Fraktur mandibula merupakan salah satu fraktur pada daerah wajah yang cukup sering terjadi. Pada negara berkembang, penyebab terbanyak kasus fraktur mandibula adalah kecelakaan lalu lintas. Benturan keras pada wajah mengakibatkan terjadinya fraktur pada mandibula. Sesuai letaknya, mandibula berada pada posisi lebih menonjol dan mudah menerima benturan, sehingga memungkinkan fraktur mandibula bila terjadi trauma pada wajah.

## Kasus dan Anamnesis

Kasus-Seorang laki-laki 30 tahun, terjatuh saat mengendarai sepeda motor, jatuh dengan rahang bawah mengenai batu. Anamnesis atau anamnesa merupakan proses wawancara antara pasien atau keluarga pasien dengan dokter maupun tenaga kesehatan, yang memiliki wewenang untuk memperoleh identitas, keluhan, maupun riwayat penyakit yang diderita oleh pasien. Proses wawancara antara dokter dan pasien secara langsung, disebut sebagai autoanamnesis. Sedangkan wawancara antara dokter dengan keluarga pasien, kerabat, maupun orang yang sepenuhnya mengetahui keadaan pasien tersebut, dapat terjadi ketika pasien sedang dalam kondisi tidak sadar maupun tidak dapat membuat keputusan sendiri maupun, lansia, orang dengan gangguan kejiwaan, maupun pada bayi atau anak-anak, disebut sebagai alloanamnesis. Anamnesis diperlukan untuk menentukan langkah pemeriksaan selanjutnya seperti pemeriksaan fisik maupun pemeriksaan penunjang. Data yang diperlukan berupa:

1. Identitas pasien. Identitas pasien meliputi nama lengkap pasien, tempat-tanggal lahir, usia, jenis kelamin, alamat, agama, suku bangsa, status pernikahan, pendidikan terakhir dan pekerjaan
2. Riwayat penyakit sekarang. Riwayat penyakit sekarang merupakan keluhan utama, keluhan penyerta, faktor pencetus dan faktor yang memperburuk serta memperingan
3. Riwayat penyakit dahulu. Riwayat penyakit yang pernah diderita sebelumnya, atau yang relevan dengan kondisi terkini dan penyakit kronik
4. Riwayat kesehatan keluarga. Riwayat kesehatan keluarga menanyakan ada tidaknya penyakit keturunan dari pihak keluarga maupun riwayat penyakit menular
5. Riwayat sosial dan ekonomi. Hal ini diperlukan untuk mengetahui status sosial dan ekonomi dari pasien

Anamnesis yang didapat: Seorang laki-laki 30 tahun, Keluhan utama rahang bawah kanan berdarah dan mengalami nyeri, serta mulut berdarah, dan Keluhan penyerta lain yang dialami oleh pasien, rahang atas dan bawah tidak bisa disatukan.

## Pemeriksaan Fisik

Pemeriksaan fisik merupakan langkah yang harus dilakukan setelah melakukan anamnesis. Pemeriksaan fisik merupakan pengumpulan data valid mengenai kesehatan pasien dengan cara pemeriksaan tubuh pasien, untuk menentukan ada atau tidaknya masalah fisik pada pasien. Pemeriksaan fisik yang dilakukan meliputi pemeriksaan pandang (inspeksi), perabaan (palpasi), pemeriksaan ketuk (perkusi), dan mendengarkan (auskultasi). Pemeriksaan lainnya meliputi pemeriksaan tanda-tanda vital (*vital sign*) dan pemeriksaan menyeluruh terhadap semua sistem pada pasien. Tanda vital utama yang dipantau oleh para profesional medis maupun penyedia layanan kesehatan adalah denyut nadi, suhu tubuh, pernapasan, dan tekanan darah. Denyut nadi berdasarkan jumlah detak jantung per satuan waktu atau *beats per minute* (bpm). Frekuensi nadi normal pada orang dewasa berkisar antara 60-100 denyut permenit. Pengukuran denyut nadi sering dilakukan pada pergelangan tangan. Pada pengukuran suhu tubuh, dapat dilakukan dengan menggunakan *thermometer* sebagai alat untuk mengukur suhu tubuh. Suhu tubuh normal berkisar 36,5-37 derajat Celcius. Pengukuran frekuensi pernapasan dapat dihitung berdasarkan jumlah napas selama satu menit penuh. Pada orang dewasa normalnya berkisar antara 12 sampai dengan 18 kali per menit. Sedangkan pada pengukuran tekanan darah, yang diukur dalam milimeter air-raksa, normalnya pada orang dewasa berkisar antara 90/60 mmHg sampai dengan 140/90 mmHg.

Selain pemeriksaan tanda-tanda vital, pemeriksaan fisik yang dilakukan selanjutnya meliputi pemeriksaan fisik dari kepala hingga ujung kaki, dan pemeriksaan per sistem tubuh seperti sistem kardiovaskular, sistem pernapasan, sistem pencernaan, sistem endokrin, sistem reproduksi, dan lainnya. Hasil pemeriksaan fisik yang didapat: Kesadaran: compos mentis, Tanda-tanda vital: Tekanan darah: 120/70, Frekuensi denyut nadi: 86 kali, Frekuensi pernafasan: 22 kali, Bagian wajah, luka 3 cm pada rahang bawah, Rahang bawah, bagian kanan dan depan mengalami robek, Mata dan pipi bagian kanan, dan kiri tidak ada kelainan, Diskontinuitas tulang mandibula kanan, Maloklusi pada rahang, Bibir bagian bawah bengkak, dan Gusi bagian depan, kanan, dan belakang.

### **Diagnosis Banding Maloklusi rahang**

Maloklusi didefinisikan sebagai ketidaksesuaian hubungan rahang atas dan bawah yang menyimpang dari kondisi normal. Maloklusi yang tidak ditangani dengan baik dapat gangguan pada fungsi pengunyahan, penelanan, bicara, hingga kesimetrisan wajah. Gejala umum maloklusi berupa gigi tidak sejajar *crossbite*, *openbite*, perubahan struktur wajah, rasa tidak nyaman ketika mengunyah atau menggigit, hingga sering bernafas melalui mulut. Maloklusi dapat disebabkan karena tidak adanya keseimbangan dentofasial. Keseimbangan dentofasial ini dapat dipengaruhi oleh beberapa faktor, beberapa diantaranya adalah faktor keturunan, lingkungan, pertumbuhan dan perkembangan, fungsional, patologi, trauma, dan kebiasaan buruk.

### **Pemeriksaan Penunjang**

Pemeriksaan penunjang diperlukan untuk kepentingan penegakkan diagnosis dan prosedur medis. Pada kasus fraktur, dapat dilakukan pemeriksaan penunjang radiologi. Radiologi merupakan ilmu yang mempelajari tentang teknologi pencitraan dengan menggunakan bantuan radiasi sinar-x memindai bagian dalam tubuh manusia untuk mendeteksi suatu kondisi patofisiologis. Setiap pemeriksaan radiologi diharapkan menghasilkan kualitas gambar meliputi daerah patologis dan daerah normal sekitarnya. Pemeriksaan radiologi yang dilakukan pada kasus fraktur mandibula berupa pemeriksaan radiografi, *panoramic* radiografi, Eisler radiografi, dan *Towne's view*. Pemeriksaan radiografi dilakukan untuk memberikan gambaran jaringan padat tubuh hingga benda padat asing yang terdapat dalam tubuh.

Radiografi dilakukan untuk mengetahui pola fraktur yang terjadi. Foto Eisler, dibuat untuk pencitraan mandibula bagian ramus dan korpus, sisi kanan atau kiri sesuai kebutuhan. *Towne's view* untuk melihat proyeksi tulang maksila, zigoma, dan mandibula. *Panoramic* radiografi, disebut juga sebagai pantomografi, dilakukan untuk mengetahui kondisi mandibula mulai dari kondilus kanan sampai kondilus kiri, hingga oklusi terhadap gigi maksila. Hasil pemeriksaan radiologis yang didapat adalah Garis fraktur miring, pada corpus dan symphysis mandibula kanan, Arcus mandibula kolaps dan Segmen kanan dibelakang segmen kiri.

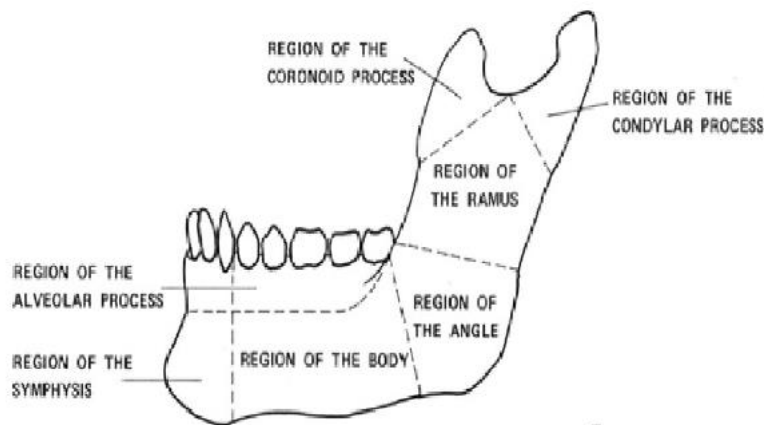
### **Diagnosis Kerja**

Mandibula memiliki struktur tulang yang kompleks, dan merupakan tulang yang paling kuat pada daerah wajah. Mandibula dibentuk oleh dua tulang simetris yang terdiri dari korpus dan sepasang ramus yang pipih dan lebar, yang mengarah keatas pada bagian belakang korpus. Pada ujung dari masing-masing ramus terdapat dua buah penonjolan yang disebut sebagai prosesus kondiloideus dan prosesus koronoideus. Prosesus kondiloideus terdiri dari kaput dan kolum. Permukaan luar dari korpus mandibula pada garis median, didapati tonjolan tulang halus yang disebut simfisis mentum yang menjadi tempat pertemuan dua tulang. Bagian korpus

mandibula yang membentuk tonjolan disebut prosesus alveolaris yang mempunyai 16 buah lubang untuk tempat gigi. Pada pertengahan korpus mandibula, sekitar 1 cm dari simfisis didapati foramen mentalis yang dilalui oleh vasa dan nervus mentalis. Permukaan bagian dalam dari korpus mandibula cekung dan didapati linea milohioidea yang merupakan origo musculus milohioid. Angulus mandibula merupakan pertemuan antara tepi belakang ramus mandibula dan tepi bawah korpus mandibula.

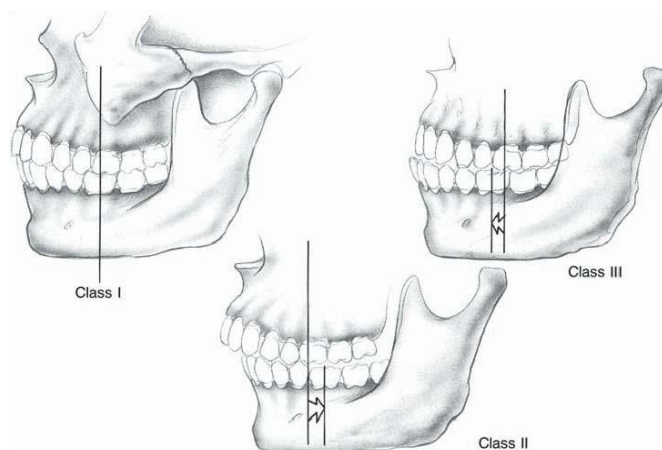
Fraktur mandibula merupakan kondisi diskontinuitas tulang mandibula yang diakibatkan oleh trauma wajah ataupun keadaan patologis. Garis fraktur pada mandibula sering terjadi pada area lemah dari mandibula tergantung bagaimana mekanisme trauma terjadi. Daerah yang tipis pada mandibula adalah angulus dan subkondilus sehingga bagian ini termasuk bagian yang lemah dari mandibula. Selain itu titik lemah juga didapatkan pada foramen mentale, angulus mandibula tempat gigi molar III, kolum kondilus mandibula terutama bila trauma dari depan langsung mengenai dagu maka gayanya akan diteruskan kearah belakang.

Fraktur mandibula berdasarkan lokasi anatomi, diklasifikasikan menjadi Angulus, Dento-alveolar, Korpus, Kondilus, Koronoid, Ramus dan Simfisis, parasimfisis



**Gambar 1. Klasifikasi Fraktur Mandibula Berdasarkan Letak Anatomi**

Berdasarkan ada tidaknya gigi pada kiri dan kanan garis fraktur, dibagi menjadi: Kelas I: gigi ada pada kedua bagian garis fraktur, Kelas II: gigi hanya ada pada satu bagian dari garis fraktur, dan Kelas III: tidak ada gigi pada kedua fragmen, mungkin gigi sebelumnya memang sudah tidak ada (edentulous) atau gigi hilang saat terjadi trauma.



**Gambar 2. Klasifikasi Fraktur Mandibula Berdasarkan Ada Tidaknya Gigi pada Kiri dan Kanan Garis Fraktur**

Kekuatan arah tarikan otot yang melekat pada fragmen fraktur, letak dan bentuk garis fraktur, arah dan kekuatan dari trauma sangat menentukan *displacement* fragmen fraktur.

### Manifestasi Klinis dan Etiologi

Gejala pada fraktur mandibula dapat berupa timbul rasa nyeri terus menerus, pembengkakan daerah sekitar segmen, gangguan oklusi gigi geligi, fraktur gigi atau gigi goyang, pendarahan intra oral, deformitas, fungsi berubah, hingga krepitasi. Jika fraktur mengenai korpus mandibula, akan terlihat gerakan yang abnormal pada tempat fraktur sehingga gerakan mandibula menjadi terbatas dan susunan gigi tidak teratur. Pada umumnya fraktur mandibula disebabkan oleh karena trauma langsung. Benturan yang sangat keras pada wajah dapat menyebabkan terjadinya fraktur mandibula. Fraktur mandibula karena trauma dapat disebabkan oleh Kecelakaan lalu lintas, Terjatuh, Luka tembak, Kekerasan atau perkelahian dan Kecelakaan kerja beresiko, berolahraga, dan lainnya. Selain itu, fraktur mandibula juga dapat terjadi karena adanya proses patologi, dapat berupa kista, tumor tulang, osteogenesis imperfekta, osteomielitis, osteoporosis, osteomalasia, atropi, atau nekrosis tulang. Fraktur dapat terjadi secara spontan pada saat berbicara, menguap, atau ketika makan karena tulang mengalami proses destruksi tulang yang hebat.

### Penatalaksanaan

Penatalaksanaan fraktur mandibula mempunyai prinsip penatalaksanaan yaitu sesuai dengan *Advanced Trauma Life Support* (ATLS), dengan dilakukannya *primary* dan *secondary survey*. Prinsip penanganan *primary survey* pada kasus fraktur mandibula bersifat kedaruratan seperti jalan nafas atau *airway*, pernafasan atau *breathing*, sirkulasi darah termasuk penanganan syok atau *circulation*, dan tingkat kesadaran dan pupil. *Secondary survey* meliputi anamnesa, pemeriksaan tanda-tanda vital, dan pemeriksaan *head to toe*.

Pada dasarnya perawatan terhadap fraktur mandibula adalah reposisi dan fiksasi untuk mencegah terjadinya imobilisasi. Penanganan fraktur mandibula secara umum terbagi menjadi metode reduksi tertutup dan terbuka. Reduksi tertutup dilakukan dengan indikasi fraktur dengan *displacement* minimal, dan fraktur terjadi maksimal 3 hari. Reduksi tertutup, imobilisasi mandibula dicapai dengan menempatkan peralatan fiksasi maksilomandibular atau disebut juga sebagai fiksasi intermaksilar. Reposisi tanpa operasi langsung dilakukan pada garis fraktur dan imobilisasi dengan *interdental wiring* atau *external pin fixation*. Arch bar dan IVY Loop juga merupakan peralatan yang digunakan pada metode reduksi tertutup. Teknik ivy loop dengan penempatan ivy loop menggunakan kawat 24-gauge antara dua gigi yang stabil dengan menggunakan kawat yang lebih kecil untuk memberikan fiksasi maksilomandibular (MMF) antara loop ivy. Teknik arch bar dilakukan pada indikasi gigi kurang atau tidak cukup untuk pemasangan cara lain, disertai fraktur maksila dan didapatkan fragmen dentoalveolar pada salah satu ujung rahang yang perlu direduksi sesuai dengan lengkungan rahang sebelum dipasang fiksasi intermaksilaris. Reduksi terbuka menjadi pilihan terbaik ketika reduksi tertutup tidak memungkinkan atau gagal dilakukan. Reduksi terbuka dapat dilakukan secara intra oral maupun ekstra oral. Indikasi fraktur dengan *displacement* yang nyata dengan garis fraktur tidak beraturan, fraktur *oblique*, dan *complicated* fraktur. Bagian yang mengalami fraktur dibuka dengan tindakan bedah, segmen fraktur direduksi dan difiksasi secara langsung dengan menggunakan *wire* atau *plate osteosynthesis*.

Kasus *nondisplaced fracture* pada corpus mandibula biasanya dapat ditangani menggunakan metode reduksi tertutup dengan fiksasi maksilomandibular. Reduksi terbuka dapat dilakukan terutama pada pasien lansia atau pasien dengan kasus *displaced fracture*. Fraktur yang dekat dengan foramen mental memerlukan perawatan tambahan agar tidak

melukai saraf. Pada kasus fraktur simfisis mandibula dapat ditangani dengan metode reduksi terbuka menggunakan *mini-plates*, atau metode reduksi tertutup pada pasien yang mengalami *nondisplaced fracture* ringan.

## PEMBAHASAN

Komplikasi yang umum terjadi pada fraktur mandibula adalah infeksi yang kemudian dapat menyebabkan berbagai komplikasi lainnya. Beberapa faktor resiko yang berhubungan dengan fraktur mandibula dan berpotensi menimbulkan terjadinya malunion maupun nonunion. Faktor resiko yang paling memungkinkan adalah terjadinya infeksi pascaoperatif, aposisi yang kurang baik, kurangnya imobilisasi, terdapat benda asing, tarikan otot yang tidak menguntungkan pada segmen fraktur. Komplikasi-komplikasi lebih sering terjadi pada fraktur *comminuted* yang berat. Fraktur mandibula banyak disebabkan oleh trauma langsung. Fraktur mandibula karena trauma dapat terjadi akibat benturan yang keras ketika kecelakaan lalu lintas, kekerasan atau perkelahian, dan berbagai kecelakaan lainnya. Upaya pencegahan yang dapat dilakukan berupa penggunaan alat pelindung kepala atau helm ketika berkendara, berkendara dengan batas minimal, menghindari kekerasan atau tindakan berbahaya lainnya, dan menggunakan alat pelindung ketika melakukan pekerjaan yang beresiko tinggi terjadi kecelakaan atau benturan. Fraktur mandibula merupakan kondisi diskontinuitas tulang mandibula yang diakibatkan oleh trauma wajah ataupun keadaan patologis. Fraktur mandibula diklasifikasikan berdasarkan letak anatomi, terdiri dari, angulus, dento-alveolar, korpus, kondilus, koronoid, ramus, simfisis dan parasimfisis. Pada laporan kasus, hasil pemeriksaan radiologi pasien mengalami fraktur pada korpus dan simfisis mandibula. Penatalaksanaan yang dapat diberikan menggunakan metode reduksi terbuka, segmen fraktur difiksasi dengan menggunakan *mini-plate* dan *screw* melalui tindakan pembedahan. Penggunaan *plate* dan *screw* bertujuan untuk mendapatkan fiksasi yang *rigid* dan stabil juga untuk menghindari kekakuan otot pengunyahan dan fungsi sendi pasca operasi.

## KESIMPULAN

Untuk menentukan diagnosis yang tepat dari suatu fraktur mandibula diperlukan anamnesa riwayat kejadian, pemeriksaan klinik dan pemeriksaan radiologi sesuai indikasi, sehingga diagnosis yang tepat didapat untuk segera mengambil keputusan terapi. Penatalaksanaan yang diberikan dapat berupa reduksi tertutup maupun reduksi terbuka. Reduksi tertutup dilakukan pada *nondisplaced fracture*, sedangkan pada kasus fraktur yang lebih kompleks dapat dilakukan metode reduksi terbuka. Sosialisasi mengenai hygiene dapat diberikan kepada pasien pasca operasi guna menghindari terjadinya infeksi yang dapat memicu timbulnya komplikasi lainnya. Pencegahan berupa penggunaan alat pelindung kepala, berkendara sesuai batas maksimal, menghindari tindakan berbahaya, dilakukan untuk menghindari benturan yang keras terutama pada bagian wajah yang bisa mengakibatkan terjadinya fraktur mandibula.

## DAFTAR PUSTAKA

- Amaliyah M, Tanuwijaya H, Wuriyanto T. Rancang Bangun Sistem Informasi Administrasi Layanan Pasien Berbasis *WEB* pada Klinik Paradise Surabaya. JSIKA. 2016;6(3):1-8
- Asrizal R. *Closed Fracture* 1/3 Middle Femur Dextra. Jurnal Medula. Maret 2014;2(3):94-8
- Dergin G, Emes Y, Aybar B. *Evaluation and Management of Mandibular Fracture* [internet]. 2018. Diunduh dari: <http://dx.doi.org/10.5772/intechopen.83024>
- Gupta R, Suryanarayan S. *Traumatic Mandibular Fracture: Pendulum Swinging Toward Closed Reduction*. 2014. Diunduh dari: <http://www.ijmed.com/100567/2012/7659>.

- Jonas T, Johnson, Clark A, Rosen. *Mandibular Fracture in Bailey's Head and Neck Surgery*. Edisi 5. 2014. P.1229-1241.
- Naeem A, Gemal H, Reed D. *Imaging in Traumatic Mandibular Fractures*. QIMS Jurnal. Agustus 2017;7(4):469-479
- Nardi C, Vignoli C, Pietragalla M, *et al*. Imaging of Mandibular Fractures: a Pictorial review [internet]. *Insight Imaging*. 2020. Diunduh dari: <https://doi.org/10.1186/s13244-020-0837-0>
- Pickrell B, Srebrakian A, Maricevich R. *Mandible Fractures*. Mei 2017;31(2):100-7
- Reddy. Effective radiological imaging for the good of patients: Weighing benefits and risks. *World Journal of Nuclear Medicine*. 2017;16(2): 85-87.
- Redhono D, Putranto W, Budiastuti VI. *History Taking - Anamnesis*. Diunduh dari: [https://fk.uns.ac.id/static/file/Manual\\_Semester\\_II-2012.pdf](https://fk.uns.ac.id/static/file/Manual_Semester_II-2012.pdf)
- Sjamsuhidayat R, Jong W. *Buku Ajar Ilmu Bedah*. Edisi 3. Jakarta: Jakarta; 2010
- Sollu TS, Alamsyah, Bachtiar M, *et al*. Sistem Monitoring Detak Jantung dan Suhu Tubuh menggunakan Arduino. Agustus 2018;17(3):323-332
- Sugiarto, Harioputro DR, Suselo YH, *et al*. *Basic Physical Examination: Teknik Inspeksi, Palpasi, Perkusi, dan Auskultasi*. Surakarta: Fakultas Kedokteran Universitas Sebelah Maret; 2018
- Sulistyowati A. *Pemeriksaan Tanda-Tanda vital*. Ed 1. Sidoarjo: Akademi Keperawatan Kerja Cendekia Sidoarjo, 2018. h. 1
- Syamsudin E, Zulkifli B. Penatalaksanaan Fraktur Mandibula pada Anak dengan Cedera Kepala Sedang. MKGK. April 2016;2(1):7-12
- Vital Signs [internet]. Cleveland Clinic. 2019. Diunduh dari: <https://my.clevelandclinic.org/health/articles/10881-vital-signs>
- Wahyudi B. *Critical Medical and Surgical Nursing Journal*. Jurnal Universitas Airlangga. April 2019;8(1):14-22
- Wijayanti P, Krisnawati, Isma N. Gambaran Maloklusi dan Kebutuhan Perawatan Ortodonti pada Anak Usia 9-11 Tahun (Studi Pendahuluan di SD At-Taufiq, Cempaka Putih, Jakarta). Jurnal PDGI. April 2014;63(1):25-8